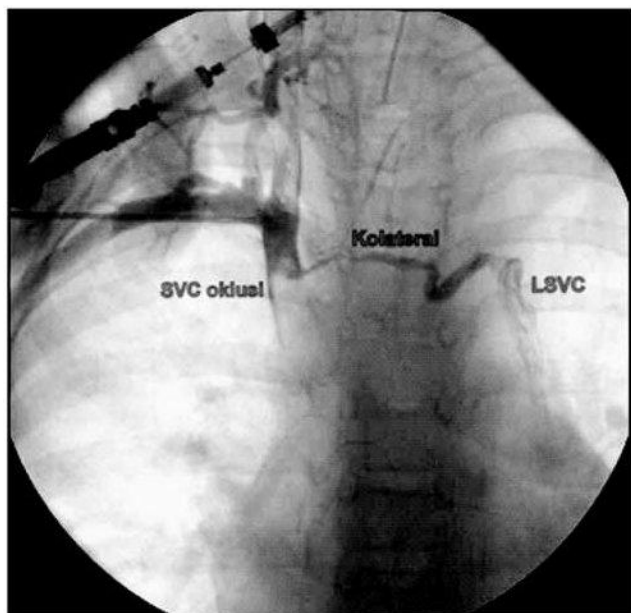


Implantasi Pacu Jantung Permanen Melalui Vena Kava Superior Kiri Persisten

Yoga Yuniadi

Kasus

Seorang anak perempuan, 5 tahun mengalami blok AV total pasca operasi VSD perimembranous besar



Gambar 1. Injeksi media kontras melalui vena subklavia memperlihatkan oklusi vena kava superior (SVC) dengan kolateral ke vena kava superior kiri persisten (LSVC). LSVC bermuara ke sinus koronarius yang berdiameter besar dan bermuara di atrium kanan.

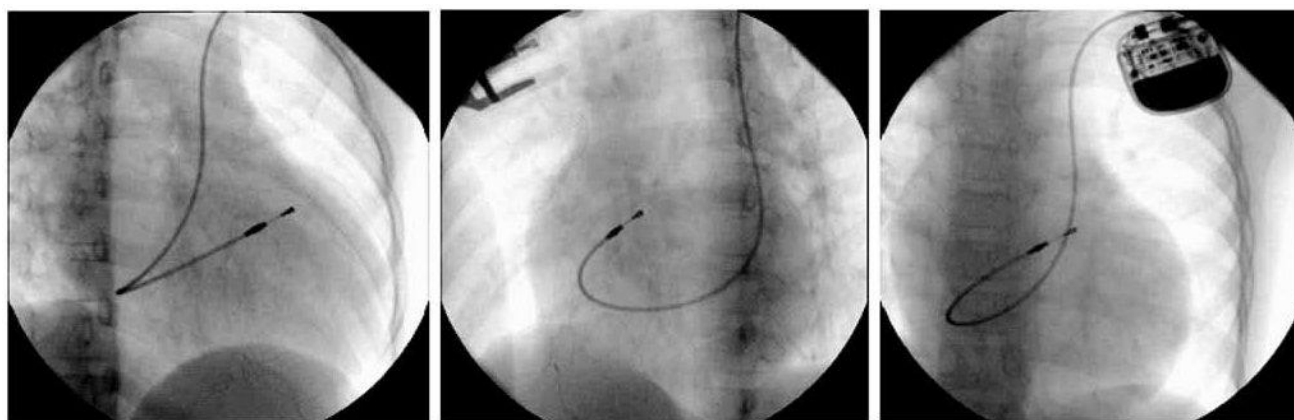
Alamat korespondensi:

Dr. dr. Yoga Yuniadi, SpJP Divisi Aritmia, Departemen Kardiologi dan Kedokteran Vaskular FKUI, Pusat Jantung Nasional Harapan Kita, Jakarta.

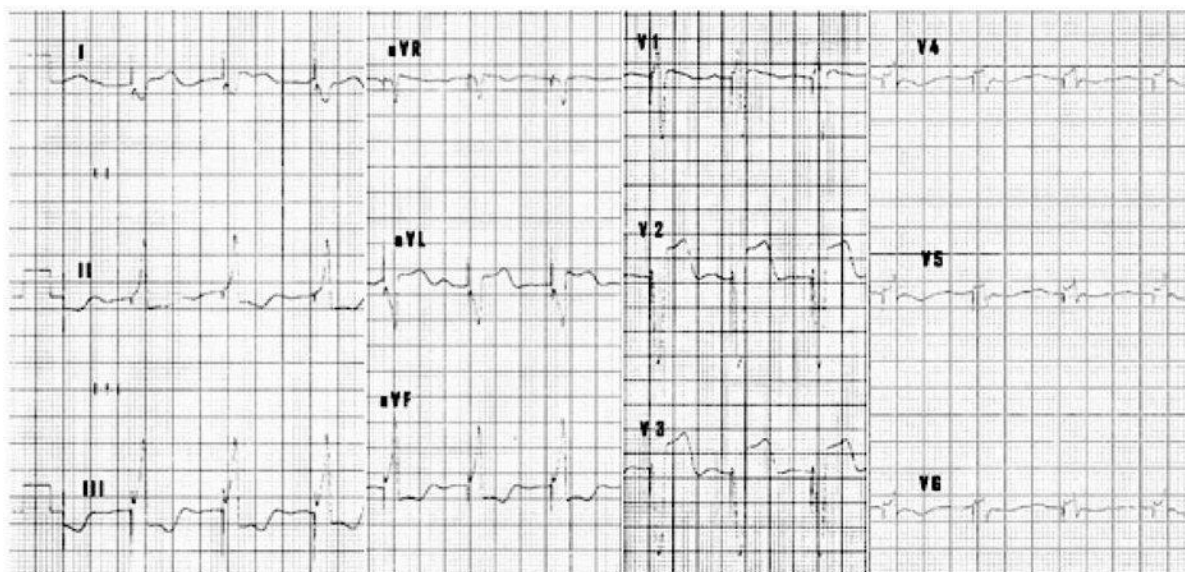sehingga direncanakan pemasangan pacu jantung permanen. Pada saat punksi vena subklavia kanan wire peelaway sheath tidak dapat masuk ke atrium kanan. Injeksi kontras melalui abocath memperlihatkan oklusi vena cava superior kemungkinan oleh thrombus yang terorganisasi. Samar-samar terlihat kontras mengisi vena kava superior kiri persisten melalui kolateral dari vena kava superior kanan (Gambar 1). Maka diputuskan untuk melakukan pemasangan pacu jantung menetap (PJM) melalui vena subklavia kiri ke alur keluar ventrikel kanan (RVOT= right ventricle outflow tract) melalui vena kava superior kiri persisten.

Punksi vena subklavia kiri dapat dilakukan tanpa penyulit kemudian peelaway sheath ukuran 7F dimasukkan ke vena subklavia menyusuri wire yang telah dimasukkan lebih dahulu hingga vena kava superior kiri persisten. Lead aktif screw-in dimasukkan melalui sheath lalu dengan manuver yang tidak terlalu sulit ujung lead ditempatkan di RVOT. Gelombang R yang terukur adalah 6 mV. Kemudian lead dikencangkan dengan screw dengan cara memutar pangkal lead searah jarum jam memakai butterfly. Pengukuran lead didapatkan current 0.6 mA, resistensi 1399 Ohm dengan ambang pacu 0.4 V.

Posisi lead di RVOT dikonfirmasi dengan fluoroskopi pada pandangan oblik anterior kanan 30 derajat (RAO 30° = right anterior oblique) dan oblik anterior kiri 60 (LAO 45° = left anterior oblique) (Gambar 2). Pada pandangan RAO terlihat ujung lead terletak di basal RVOT, dan pada pandangan LAO terlihat ujung lead berada di sisi septal RVOT. Posisi



Gambar 2. Posisi lead aktif ventrikel yang diletakkan di RVOT (right ventricle outflow tract) dilihat dari pandangan RAO 30° (panel kiri), LAO 45° (panel tengah) dan anteroposterior (panel kanan).



Gambar 3. Rekaman EKG 12 sandapan pasca pemasangan PJM.

ini merupakan posisi yang baik bagi pemacuan RVOT. Pandangan anteroposterior memperlihatkan posisi lead dan generator pacu jantung setelah tindakan selesai. EKG 12 sadapan menunjukkan RV captured dengan lebar QRS 158 ms dan axis inferior (Gambar 3).

Diskusi

Kejadian TAVB pasca operasi penyakit jantung kongenital

Laporan kejadian TAVB pasca operasi penyakit jantung kongenital sangat bervariasi yaitu 0.3% di negara

maju, tetapi mencapai 10% di negara berkembang.² TAVB pasca operasi penyakit jantung kongenital dapat bersifat sementara atau menetap. Pada TAVB sementara, irama sinus biasanya kembali pada 7-10 hari pasca operasi dan yang terbanyak pada hari ke 9. Terdapat juga kejadian pemulihan konduksi nodal AV yang lambat. Sekalipun jumlahnya kecil tetapi pemulihan lambat ini cukup bermakna. Batra dkk mencatat setelah pemasangan PJM, pemulihan konduksi atrioventrikular terjadi pada 7 dari 72 pasien (9.6%) pada median 41 hari (kisaran 18-113 hari) pasca operasi jantung kongenital.³

Pada kasus ini didapatkan suatu VSD perimembranous yang besar. Laporan terdahulu juga me-

nyebutkan bahwa VSD perimembranous yang besar merupakan faktor risiko kejadian TAVB. Bahkan pada studi yang dilakukan oleh Edwin dkk⁴ semua TAVB pasca operasi terjadi pada pasien yang memiliki VSD perimembranous yang besar. Pada VSD perimembranous, berks His terletak sangat dekat dengan batas posterior dan inferior defek sehingga sangat rentan mengalami trauma saat operasi.⁵ Oleh karena itu selama ini secara umum dianggap bahwa TAVB pasca operasi terjadi akibat trauma langsung jaringan konduksi saat operasi.

PJM via vena kava superior kiri persisten

Dalam kondisi biasa implantasi lead PJM dapat dilakukan dengan teknik cutdown vena sefalika atau punksi vena aksilaris atau subklavia. Lead dimasukkan ke apendiks atrium kanan dan atau apeks/alur keluar ventrikel kanan melalui vena kava superior. PJM dapat dipasang baik di sebelah kiri atau kanan pasien. Pada kondisi vena kava superior tersumbat atau tidak memadai maka bila vena kava superior kiri persisten tersedia maka lead dapat dilalukan ke atrium kanan atau ventrikel kanan melalui vena kava superior kiri persisten.

Pada kasus ini lead ditempatkan di RVOT melalui vena kava superior kiri persisten setelah gagal melalui punksi vena subklavia kanan karena oklusi vena kava superior pasca operasi. Penggunaan vena kava superior kiri persisten untuk jalan penempatan lead telah dilaporkan oleh beberapa peneliti. Tidak diperlukan teknik khusus untuk penempatan lead di apeks ventrikel kanan melalui vena kava superior kiri persisten-sinus koronarius. Membentuk stylet dengan loop yang cukup besar cukup mudah mengarahkan lead ke apeks, sedangkan penempatan di RVOT relatif lebih sulit dan stylet perlu dibentuk loop yang lebih kecil dari pada loop kecil yang biasa dibuat pada pendekatan melalui vena kava superior. Bifi dkk melaporkan 6 pasien dengan vena kava superior kiri persisten yang dipasang PJM atau ICD, 3 di

antaranya dilakukan pemasangan lead melalui vena kava superior kiri persisten. Semua menggunakan lead aktif dan ditempatkan di apeks. Mereka memakai stylet dengan loop besar pada seluruh kasus yang dilakukan melalui vena kava superior kiri persisten.⁶

Penempatan di RVOT dilakukan untuk memperoleh konduksi supero-inferior di ventrikel yang lebih bersifat fisiologis dibandingkan dengan pemacuan pada apeks. Lead aktif digunakan untuk mencegah dislodgement karena permukaan RVOT yang lebih licin dan miskin trabekula.

Kasus ini memberikan pelajaran bahwa penempatan lead di RVOT melalui vena kava superior kiri persisten dengan angulasi yang tajam tetap dapat dilakukan dengan menggunakan lead yang aktif.

Daftar Pustaka

1. Fishberger SB, Rossi AF, Bolivar JM, Lopez L, Hannan RL, Burke RP. Congenital cardiac surgery without routine placement of wires for temporary pacing. *Cardiol Young*. 2008;18(1):96-99.
2. Nezafati MH, Abbasi M, Soltani G, Zirak. Early Postoperative Arrhythmia after Cardiac Surgery for Congenital Heart Diseases. *Iranian Heart J*. 2008;9(3):53-58.
3. Batra AS, Wells WJ, Hinoki KW, Stanton RA, Silka MJ. Late recovery of atrioventricular conduction after pacemaker implantation for complete heart block associated with surgery for congenital heart disease. *J Thorac Cardiovasc Surg*. 2003;125(6):1291-1293.
4. Edwin F, Aniteye E, Tettey M, Sereboe L, Kotei D, Tamatey M, Entsua-Mensah K, Frimpong-Boateng K. Permanent complete heart block following surgical correction of congenital heart disease. *Ghana Med J*.44(3):109-114.
5. Chun T. Pacemaker and defibrillator therapy in pediatrics and congenital heart disease. *Future Cardiol*. 2008;4(5):469-479.
6. Biffi M, Boriani G, Frabetti L, Bronzetti G, Branzi A. Left superior vena cava persistence in patients undergoing pacemaker or cardioverter-defibrillator implantation: a 10-year experience. *Chest*. 2001;120(1):139-144.