Jurnal
Kardiologi Indonesia
J Kardiol Ind 2008; 29:82-88
ISSN 0126/3773

Case report

Radiofrequency Ablation of Typical Atrial Flutter after Implantation of Amplatzer Septal Occluder: A Case Report

Siska Suridanda Danny, Yoga Yuniadi, Amir Aziz Alkatiri, Faris Basalamah, Muhammad Munawar

* Departement of Cardiology and Vascular Medicine, Faculty of Medicine, University of Indonesia National Cardiovascular Center "Harapan Kita", Jakarta, Indonesia

We report a case of a 48-year old female with secundum atrial septal defect (ASD), already undergone device closure with an Amplatzar Septal Occluder (ASO). The patient subsequently underwent radiofrequency catheter ablation for typical atrial flutter, three months after ASD closure with good results. During follow up the patient remained in sinus rhythm and the complaints of dyspnoe and palpitation subsided.

(J Kardiol Ind 2008; 29:82-88)

Keywords : Atrial Septal Defect, Atrial Flutter, catheter ablation

Jurnal
Kardiologi Indonesia
J Kardiol Ind 2008; 29:82-88
ISSN 0126/3773

Laporan Kasus

Ablasi Radiofrekuensi pada Kepak Atrium Tipikal Setelah Pemasangan Amplatzer Septal Occluder : Suatu Laporan Kasus

Siska Suridanda Danny, Yoga Yuniadi, Amir Aziz Alkatiri, Faris Basalamah, Muhammad Munawar

Seorang pasien wanita berusia 48 tahun dengan Defek Septum Atrium (DSA) sekundum yang telah menjalani penutupan DSA menggunakan *Amplatzer Septal Occluder* (ASO) datang dengan kepak atrium tipikal. Tindakan ablasi kateter menggunakan radiofrekuensi kemudian dilakukan pada pasien ini tiga bulan setelah penutupan DSA. Selama pengamatan lebih lanjut keluhan sesak nafas dan berdebar menghilang, dan pemantauan terhadap irama pasien menunjukkan irama sinus yang menetap.

(J Kardiol Ind 2008;29:82-88)

Kata kunci: Defek Septum Atrium, Kepak Atrium, Ablasi kateter

Defek Septum Atrium (DSA) merupakan salah satu penyakit jantung kongenital yang paling umum dijumpai pada usia dewasa.[1] Temuan DSA pada dewasa sering kali diawali oleh gejala seperti sesak nafas dan takiaritmia, atau dapat pula dijumpai secara tidak sengaja saat pemeriksaan rutin. Individu dengan DSA memiliki kecenderungan untuk mengalami disritmia atrium, termasuk kepak atrium dan fibrilasi atrium.

Departemen Kardiologi dan Kedokteran Vaskular, FKUI. Pusat Jantung Nasional Harapan Kita, Jakarta, Indonesia

Alamat korespondensi:
Dr. dr. Yoga Yuniadi, SpJP
UPF Diagnostik Invasif dan Intervensi Non-Bedah, Pusat Jantung Nasional Harapan Kita Jl. S Parman Kav 87 Slipi Jakarta 11420
Telp. 5684085 ext 1253

Kepak atrium pada pasien dengan DSA dapat terjadi karena pembesaran atrium, peningkatan tekanan intra-atrium dan terjadinya gangguan konduksi. Penutupan defek dapat menurunkan insidens kepak atrium.[2] Walaupun atrium yang sudah membesar tidak kembali lagi ke ukuran normal setelah penutupan DSA, namun penutupan defek ini, bahkan yang dilakukan pada usia lebih dari 60 tahun, tampaknya dapat mengurangi terjadinya kepak atrium.[2,3,4]

Adanya kepak atrium dan fibrilasi atrium pada pasien dengan DSA memiliki makna klinis yang signifikan karena memiliki korelasi dengan stroke, yang merupakan salah satu penyebab kematian utama pada pasien-pasien DSA berusia lebih dari 60 tahun.[2,3] Beberapa teknik yang digunakan untuk mengatasi kepak atrium pada DSA antara lain adalah insisi surgikal langsung di atrium kanan yang dilakukan bersamaan dengan operasi penutupan DSA, dan

teknik ablasi kateter perkutan dengan menggunakan energi radiofrekuensi. Jika penutupan DSA dilakukan tanpa operasi dengan menggunakan *Amplatzer Septal Occluder* (ASO) maka ablasi kateter perkutan tampaknya merupakan pilihan terapi yang paling masuk akal.

Laporan Kasus

Seorang wanita berusia 48 tahun datang ke poliklinik Pusat Jantung Nasional Harapan Kita dengan keluhan sesak nafas disertai episode palpitasi yang hilang timbul sejak dua tahun terakhir. Pasien tidak memiliki riwayat kelainan jantung sebelumnya dan selama beberapa tahun terakhir diketahui mengidap hipertensi ringan yang tidak diterapi secara teratur. Pasien memiliki satu orang anak yang dilahirkan per abdominam secara *sectio caesaria* karena posisi bayi yang *oblique*, dan selama kehamilan dan persalinan tidak mengalami keluhan bermakna. Saat datang di poliklinik pasien dengan keadaan umum baik, tekanan darah 140/90 mmHg dan laju nadi 150 kali per menit. Bunyi jantung dua mengeras, murmur tidak terdengar saat itu. Pemeriksaan elektrokardiogram menunjukkan gambaran takikardia dengan kompleks QRS sempit, laju QRS tampak regular dengan frekuensi 150 kali per menit. (**Gambar 1**)

Ekokardiografi trans-thorakal menunjukkan adanya DSA sekundum dengan pirau dari kiri ke kanan, berdiameter 20 mm dan rim yang tampaknya mencukupi untuk penutupan defek dengan ASO. Tampak dilatasi ventrikel kanan, sedangkan dimensi dan fungsi ventrikel kiri cukup baik, dengan fraksi ejeksi sekitar 67%. Terdapat hipertensi pulmonal derajat sedang serta regurgitasi ringan dari katup trikuspid dan mitral.

Pasien mendapatkan terapi Amlodipin 5mg, Bisoprolol 5 mg dan Aspirin 80 mg, kemudian dijadwalkan untuk menjalani penutupan defek secara perkutan menggunakan ASO. Pemeriksaan ekokardiografi trans esophageal sesaat sebelum tindakan menunjukkan anatomi DSA yang sesuai untuk penutupan perkutan. Dari penyadapan jantung tampak bahwa DSA menimbulkan pirau kiri ke kanan yang cukup signifikan (Qp/Qs 1,6). Tekanan rata-rata arteri pulmonal 27 mmHg dengan indeks resistensi arteri pulmonal sebesar 2 Woods unit. *Balloon sizing* terhadap defek menghasilkan pengukuran sebesar 30 mm. Sebuah *Amplatzer Septal Occluder* berdiameter 34 mm dipasang dengan bantuan ekokardiografi trans-esophageal dan berhasil baik. Pasien dipulangkan keesokan harinya dengan terapi tambahan Clopidogrel 75 mg.

Dalam pengamatan pasien masih mengeluhkan adanya sesak nafas ringan yang tidak sampai mempengaruhi aktivitas sehari-hari. Tekanan darah

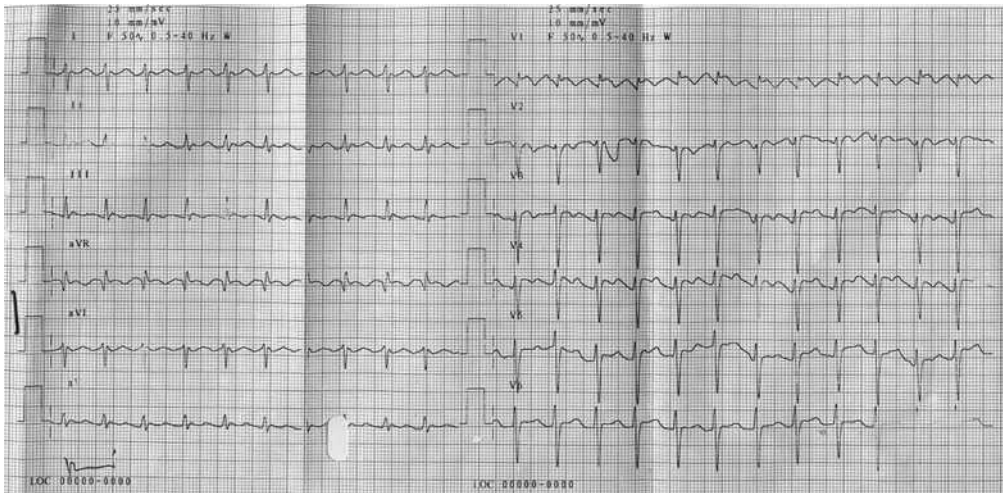

Gambar 1. Gambaran elektrokardiogram pasien menunjukkan takikardia regular dengan QRS sempit dan laju jantung 150 kali permenit. Gelombang kepak tampak positif pada sadapan inferior maupun pada V1, sehingga kemungkinan merupakan suatu kepak atrium tipikal dengan arah *counter clockwise*.

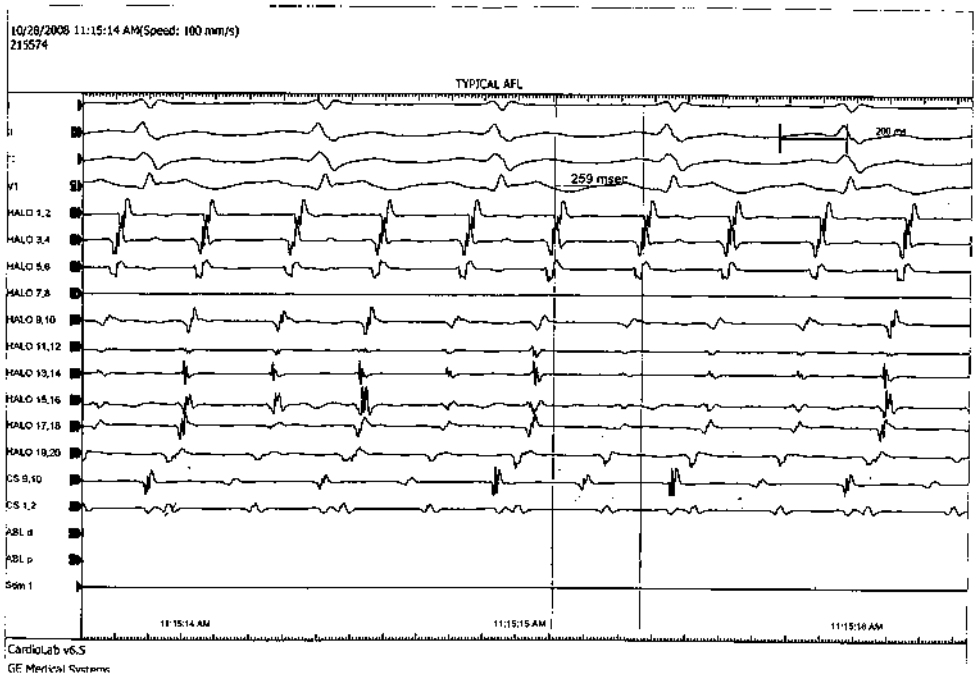

Gambar 2. Elektrokardiogram intra kardiak menunjukkan defleksi regular cepat dengan *cycle lengths* yang seragam di atrium kanan dan konduksi 2:1 ke ventrikel

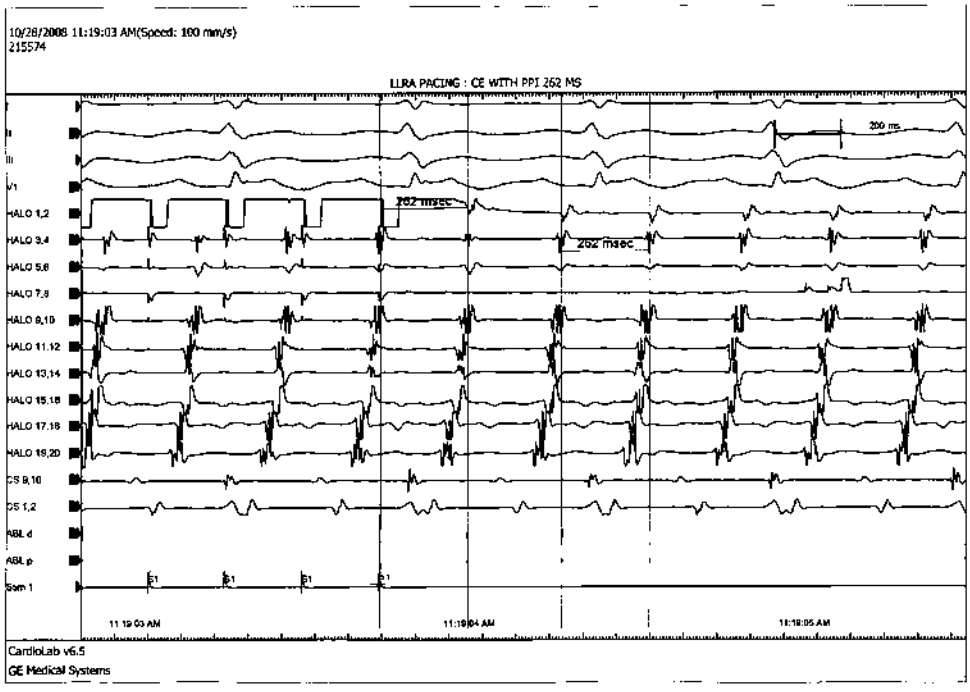

Gambar 3. Pemacuan di atrium kanan daerah lateral kiri. Tampak adanya *concealed entrainment* dengan Post Pacing Interval (PPI) 262 ms.

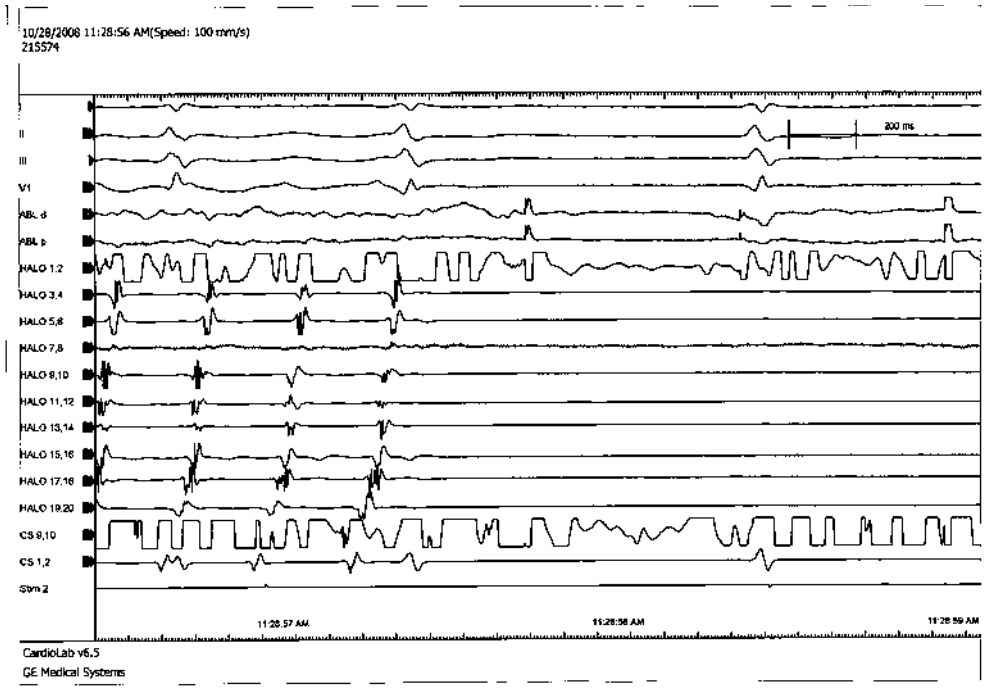

Gambar 4. Elektrogram intrrakardiak setelah RFA menunjukkan irama *junctional* transient

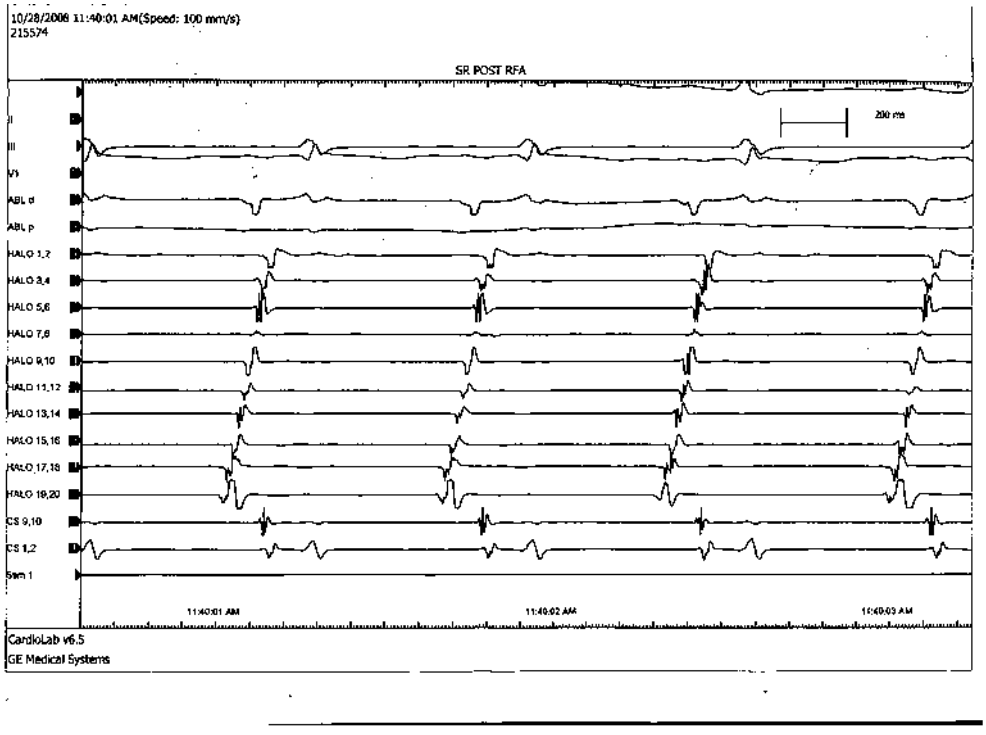

Gambar 5. Setelah RFA, irama *junctional* tak lama kemudian berubah menjadi SR

dapat dikontrol dalam batas normal. Laju nadi berkisar 80 kali permenit. Gambaran elektrokardiogram menunjukkan irama kepak atrium dengan blok atrioventrikuler bervariasi. Gelombang *flutter* tampak positif pada sadapan inferior maupun pada V1, sehingga kemungkinan merupakan suatu kepak atrium tipikal dengan arah *counter clockwise*. Pasien kemudian dijadwalkan untuk menjalani ablasi kateter perkutan menggunakan energi radiofrekuensi, tiga bulan setelah prosedur awal penutupan DSA dengan ASO.

Studi elektrofisiologi yang dilakukan mengkonfirmasi adanya kepak atrium tipikal, *counter clockwise*, yang bersifat dependen terhadap *cavotricuspid isthmus*. Sebuah kateter halo dimasukkan melalui vena femoralis kanan dan diletakkan melingkari annulus trikuspid. Peletakan kateter dilakukan dengan sangat hati-hati untuk tidak mengganggu posisi ASO yang telah terpasang pada septum atrium. Elektrokardiogram intra kardiak menunjukkan defleksi regular cepat dengan *cycle lengths* yang seragam di atrium kanan dan konduksi 2:1 ke ventrikel (**Gambar 2**). Dilakukan pemacuan di atrium kanan daerah lateral kiri dan menghasilkan *concealed entrainment* (**Gambar 3**). Diputuskan untuk melakukan ablasi kateter menggunakan radiofrekuensi pada *cavotricuspid isthmus*. Irama *flutter* berubah menjadi irama *junctional* transien (**Gambar 4**) yang kemudian berubah kembali menjadi irama sinus (**Gambar 5**). Pacu atrium kanan di lateral kiri dan ostial sinus koronarius pasca ablasi menunjukkan adanya blokade dua arah pada *cavotricuspid isthmus* yang umumnya merupakan indikator keberhasilan ablasi. Prosedur berjalan tanpa komplikasi. Selama pengamatan lebih lanjut keluhan pasien berupa sesak nafas dan palpitasi menghilang. Irama sinus menetap tanpa adanya episode kekambuhan dari kepak atrium sampai lebih dari tiga bulan sejak prosedur ablasi.

Diskusi

Seperti yang telah disebutkan sebelumnya, kepak atrium dan fibrilasi atrium merupakan aritmia yang kerap dijumpai pada individu dengan DSA. Murphy dkk[5] pada suatu studi yang mengamati keluaran jangka panjang setelah operasi penutupan DSA tampak bahwa pasien-pasien yang menjalani operasi pada usia 25 sampai 41 tahun, insidens kepak atrium atau fibrilasi atrium yang muncul lama setelah operasi adalah sekitar 41%. Dari jumlah ini, hanya 6% yang telah mengalami aritmia ini sebelum operasi. Adanya aritmia atrial pada kelompok pasien ini meningkatkan risiko untuk kejadian cerebrovaskular dibandingkan dengan kelompok yang memiliki irama sinus.[2,3]

Hal yang banyak menjadi diskusi akhir-akhir ini adalah penggunaan *Amplatzer Septal Occluder* untuk menutup DSA sebagai alternatif terhadap tindakan bedah. Beberapa studi menyimpulkan bahwa penutupan DSA dengan ASO mengurangi risiko kepak atrium dan fibrilasi atrium jika prosedur penutupan dilakukan pada usia muda. Penutupan DSA dengan ASO tidak meninggalkan bekas insisi pada dinding atrium, yang secara tersendiri dapat merupakan substrat terjadinya sirkuit *reentry*.[6] Namun hingga saat ini data mengenai hal tersebut masih berupa data awal dan penelitian lebih lanjut masih dibutuhkan.

Pasien ini datang pada usia dewasa dan kepak atrium telah terjadi, mungkin dikarenakan oleh dilatasi dan regangan berkepanjangan pada atrium kanan. Penutupan defek menggunakan ASO telah dilakukan sesuai pilihan pasien yang tidak menghendaki tindakan operatif. Jika pasien memilih operasi, tindakan definitif terhadap kepak atrium dapat berupa insisi atrium kanan dalam bentuk prosedur Cox, atau berupa garis insisi sederhana yang menghubungkan skar atriotomi dengan *cavotricuspid isthmus*, yang diharapkan dapat menghasilkan terminasi dari sirkuit *reentry*. Karena tindakan operasi tidak dilakukan maka pilihan selanjutnya untuk terapi aritmia atrial ini adalah secara perkutan dengan tindakan ablasi kateter menggunakan radiofrekuensi. Mendahulukan tindakan ASO dari ablasi kepak atrium memang menimbulkan risiko trauma ASO yang mungkin menyebabkan dislokasi. Akan tetapi karena penutupan ASO juga berpotensi menghilangkan kepak atrium maka dipilih tindakan ASO terlebih dahulu.

Cavotricuspid isthmus merupakan daerah sempit di antara annulus trikuspid dan *Eustachian ridge*, dan telah diidentifikasi sebagai daerah penting dalam sirkuit suatu kepak atrium yang tipikal.[3] Kepak atrium jenis ini tergantung pada *cavotricuspid isthmus* sehingga memiliki angka kesuksesan yang tinggi untuk tindakan pemetaan dan teknik ablasi konvensional.[7] Sehingga pengenalan suatu kepak atrium tipikal melalui elektrokardiogram 12 sadapan konvensional sangatlah penting untuk perencanaan tindakan selanjutnya. Pada pasien ini, setelah jenis artimia diidentifikasi sebagai suatu kepak atrium tipikal dengan arah *counter clockwise* maka diupayakan pencapaian blokade konduksi di daerah *cavotricuspid isthmus* sebagai bagian

kritikal dari sirkuit kepak. Untuk memperoleh blokade elektris yang linear digunakan energi radiofrekuensi. Hasilnya adalah blokade dua arah terhadap sirkuit dan konversi irama menjadi irama sinus sehingga prosedur ablasi dianggap sukses.

Ablasi kateter menggunakan radiofrekuensi merupakan prosedur yang telah umum dilakukan di bidang elektrofisiologi, namun prosedur sederhana ini menjadi lebih sulit dengan adanya ASO terpasang pada septum atrium. Alat ini potensial untuk menimbulkan komplikasi selama prosedur, termasuk untuk terjadinya trombosis dan migrasi. Pada kasus ini prosedur ablasi berhasil diselesaikan tanpa adanya komplikasi yang bermakna. Sirkuit pada kepak atrium terdapat di atrium kanan, sementara pada fibrilasi atrium sirkuit ini terdapat di atrium kiri. Sehingga pada pasien-pasien yang telah menjalani penutupan DSA dengan ASO, sirkuit ini tetap dapat dicapai melalui pemetaan dan teknik ablasi konvensional, menjadikan teknik ini sebagai salah satu pilihan yang cukup aman.

Sehingga, ablasi kateter perkutan menggunakan energi radiofrekuensi terhadap kepak atrium pada pasien DSA setelah pemasangan *Amplatzer Septal Occluder* merupakan alternatif terhadap operasi untuk memperbaiki morbiditas dan kemungkinan mortalitas jangka panjang.

Daftar Pustaka

1. Dickinson DF, Arnold R, Wilkinson JL. Congenital heart disease among 160,480 liveborn children in Liverpool 1960 to 1969: implications of surgical treatment. British Heart Journal 1981;46:55–62
2. Berger F, Vogel M, Kramer A, Alexi-Meskishvili V, Weng Y, Lange PE, et al. Incidence of Atrial Flutter/Fibrillation in Adults With Atrial Septal Defect Before and After Surgery. Annals of Thoracic Surgery 1999;68:75– 8
3. M Silvana Horenstein, Robert Murray Hamilton. Atrial Flutter. {cited: November 2008}. Available from: *http://emedicine.medscape.com*
4. St John Sutton MG, Tajik AJ, McGoon DC. Atrial septal defect in patients ages 60 years or older: operative results and long-term postoperative follow-up. Circulation 1981;64:402–8
5. Murphy JG, Gersh BJ, McGoon MD, Mair DD, Porter CJ, Ilstrup DM, et al. Long-term outcome after surgical repair of isolated atrial septal defect. Follow-up at 27 to 32 years. New England Journal of Medicine 1990;323(24):1645–1650.
6. Webb G, Gatzoulis MA. Atrial Septal Defect in the adults, recent progress and overview. Circulation 2006;714:1645-1653
7. Yuniadi Y, Munawar M, Rachman OJ, Setianto B, Kusmana D. Electrophysiological characteristics and radiofrequency ablation of right atrial flutter. Med J Indones. 2007; 16: 151-8