

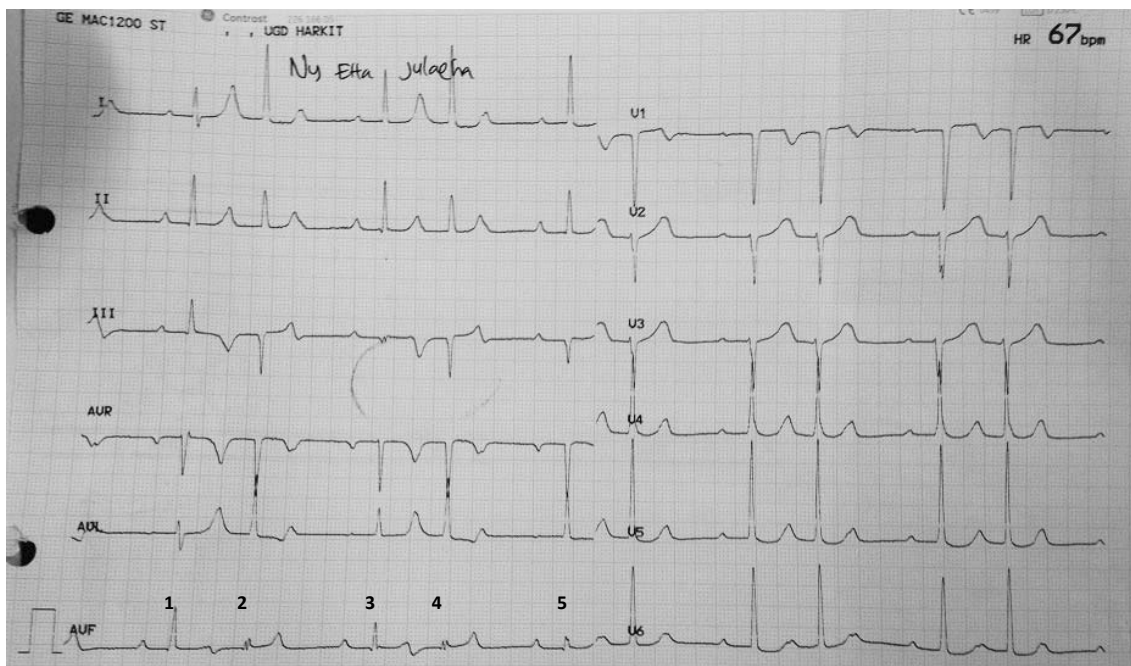
Electrical Alternans

Yoga Yuniadi

Seorang perempuan, 50 tahun datang ke poli Aritmia dengan keluhan berdebar. Rekaman EKG 12-sadapan diperlihatkan pada gambar di bawah ini:

Irama dasar rekaman EKG di atas adalah irama

sinus yang dibuktikan dengan morfologi gelombang P yang berasal dari lokasi nodus sinoatrial yaitu negatif di aVR dan positif di sadapan II, III dan aVF. Perhatikan di sadapan aVF pada denyutan 1 interval PR memanjang hingga 280 mdet menunjukkan suatu



Apa mekanisme perubahan morfologi kompleks QRS pada rekaman EKG di atas?

Alamat Korespondensi

Dr. dr. Yoga Yuniadi, SpJP. Divisi Aritmia, Departemen Kardiologi dan Kedokteran Vaskular, FKUI dan Pusat Jantung Nasional Harapan Kita, Jakarta. E-mail: yogay136@gmail.com

blok AV derajat 1. Yang menarik adalah denyutan ke 2 dan ke 4 merupakan suatu *atrial premature beat* dengan morfologi QRS yang berbeda dari morfologi QRS pada denyutan 1. Sebaliknya denyutan ke 3

dan ke 5 yang merupakan denyut sinus pun memiliki kompleks QRS yang berlainan. Terlihat jelas bahwa perubahan morfologi QRS itu hanya tampak pada sadapan ekstremitas tetapi kurang terlihat pada sadapan prekordial.

Perubahan morfologi kompleks QRS itu dinamakan QRS *alternans*. Dalam pengertian yang lebih luas dikenal istilah *electrical alternans*. *Electrical alternans* menggambarkan variasi denyut yang bergantian baik dalam hal arah, amplitudo maupun durasi sembarang komponen EKG (yaitu P, PR, QRS, R-R, ST, T dan U). Harus dibedakan antara *electrical alternans* dengan *mechanical alternans* (pulsus alternans), sekalipun keduanya bisa timbul bersamaan.¹

Insidens *electrical alternans* diperkirakan 1-6 dari 10.000 EKG. QRS *alternans* merupakan tipe yang paling sering didapatkan.¹

Mekanisme

Umumnya para ahli berpendapat bahwa mekanisme terjadinya *electrical alternans* tidak jelas. Mekanisme *electrical alternans* dibedakan menjadi 3 kategori yaitu: (1) repolarization *alternans* (ST, T, U *alternans*), (2) conduction and refractoriness *alternans* (P, PR, QRS *alternans*), dan (3) *alternans* karena gerakan jantung.¹ *Electrical alternans* yang sebenarnya adalah abnormalitas repolarisasi atau konduksi serabut Purkinje atau miokardium. Mekanisme seluler *electrical alternans* menurut Laurita² dkk adalah abnormalitas siklus kalsium yaitu gangguan pada pelepasan atau ambilan kalsium retikulum sarkoplasma. *Electrical alternans* akibat gerakan jantung terjadi pada efusi perikardium (tamponade), yaitu suatu artefak elektrik yang dihasilkan oleh goyangan jantung di dalam cairan efusi terhadap dinding dada dan elektroda.

Conduction alternans, seperti yang diperlihatkan pada rekaman EKG di atas, adalah suatu propagasi impuls yang *alternating* sepanjang suatu struktur

anatomi yang terlibat dalam jalur konduksi listrik dan umumnya didahului oleh perubahan laju jantung atau adanya rangsangan saraf, humoral atau farmakologis.¹ *Conduction alternans* dapat terjadi pada keadaan iskemi miokard, fibrilasi atrium, sindrom WPW, penyakit jantung rematik, emboli paru akut, kontusio miokard dan disfungsi ventrikel kiri. Manifestasi *conduction alternans* pada EKG permukaan dapat bervariasi yaitu alternansi gelombang P, kompleks QRS, PR interval, R-R interval atau kombinasi semuanya. Pada gambaran EKG di atas perubahan interval PR setelah suatu denyut atrial prematur tidak termasuk *electrical alternans* tetapi hanya merupakan akibat dari pemanjangan konduksi AV node semata. Bila QRS *alternans* terjadi pada saat takikardia supraventrikel, umumnya merupakan petanda bahwa takikardia supraventrikel itu adalah suatu atrioventricular reprecipitating tachycardia (AVRT) dengan spesifisitas hingga 96%.³

Terapi

Tidak diperlukan terapi khusus terhadap *electrical alternans*. Terapi hanya ditujukan pada penyakit dasarnya bila ada. *Electrical alternans* tidak mempengaruhi morbiditas dan mortalitas penyakit dasarnya.

Daftar Pustaka

1. Shaw EG, Rottman. *Electrical alternans*. *Medscape*. Available at: <http://emedicine.medscape.com/article/154706>. Accessed 28 November 2013.
2. Laurita KR, Rosenbaum DS. Cellular mechanisms of arrhythmic cardiac *alternans*. *Prog Biophys Mol Biol*. 2008;97(2-3):332-347.
3. Green M, Heddle B, Dassen W, Wehr M, Abdollah H, Brugada P, Wellens HJ. Value of QRS alteration in determining the site of origin of narrow QRS supraventricular tachycardia. *Circulation*. 1983;68(2):368-373.