

## Extraction of the left ventricular lead CRT fracture

Isyana Miranti, Made Satria Yudha Dewangga, Widyono Mahargo,  
Sulistiyati Bayu Utami, Yoga Yuniadi

<sup>1</sup>Departemen Kardiologi dan  
Kedokteran Vaskular, Fakultas  
Kedokteran, Universitas Indonesia  
– Rumah Sakit Jantung dan  
Pembuluh Darah Harapan Kita

<sup>2</sup>Departemen Kardiologi dan  
Kedokteran Vaskular, Fakultas  
Kedokteran, Universitas Sebelas  
Maret

<sup>3</sup>Departemen Kardiologi dan  
Kedokteran Vaskular, Fakultas  
Kedokteran, Universitas Udayana

<sup>4</sup>Departemen Kardiologi dan  
Kedokteran Vaskular, Fakultas  
Kedokteran, Universitas Brawijaya

<sup>5</sup>Departemen Kardiologi dan  
Kedokteran Vaskular, Fakultas  
Kedokteran, Universitas  
Diponegoro

In recent years, implantation of cardiac resynchronization therapy (CRT) devices has significantly increased. Left ventricular (LV) pacing through the Coronary Sinus (CS) is the standard approach for CRT. Many LV lead placement techniques to get lead stability and optimal threshold, one with wire PCI. We presented a case with LV lead CRT extraction were broken after being fitted with wire PCI with stabilization purpose and to obtain an appropriate threshold, the extraction was done by snaring techniques.

(J Kardiol Indones. 2015;36:151-6)

Keywords :cardiac resynchronization therapy, LV lead

## Ekstraksi lead crt ventrikel kiri yang patah

Isyana Miranti, Made Satria Yudha Dewangga, Widyo Mahargo,  
Sulistiyati Bayu Utami, Yoga Yuniadi

Pemasangan terapi resinkronisasi jantung pada beberapa tahun belakang semakin meningkat. Pacu ventrikel kiri melalui sinus koronarius menjadi pendekatan standar pada terapi ini. Berbagai teknik penempatan *lead* ventrikel kiri untuk mendapatkan stabilitas *lead* dan *threshold* yang optimal, salah satunya dengan menggunakan *wire PCI*. Kami mempresentasikan sebuah kasus ekstraksi lead CRT ventrikel kiri yang patah setelah dipasang bersama dengan *wire PCI* dengan tujuan stabilisasi dan untuk mendapat *threshold* yang sesuai, ekstraksi dilakukan dengan teknik snaring.

(J Kardiol Indones. 2015;36:151-6)

Kata kunci : terapi resinkronisasi jantung, *lead* ventrikel kiri

**T**erapi resinkronisasi jantung/*cardiac resynchronization therapy* (CRT) adalah salah satu penemuan penting dalam penatalaksanaan gagal jantung kronis yang refrakter terhadap medikamentosa dengan penurunan fraksi ejeksi ventrikel kiri (EF<35%) dengan QRS yang lebar (>120 ms). Tujuan pemasangan CRT adalah untuk mencapai koordinasi kontraksi miokardial atrium kanan, ventrikel kanan dan ventrikel kiri yang baik. CRT meningkatkan

LVEF, kualitas hidup dan status fungsional dimana peningkatan kelas fungsional NYHA >1 ditemukan pada 59% pasien yang dilakukan pemasangan CRT. CRT menurunkan angka rawat inap sebesar 37%, dan kematian karena sebab apapun sebesar 22%. Angka keberhasilan pemasangan sebesar 93%. Dalam *follow-up* selama 11 bulan, 6.6% pasien CRT mengalami masalah *lead* dan malfungsi *lead* sebesar 4 sampai 7%<sup>1</sup>.

Disamping keberhasilan pemasangan CRT, terdapat juga masalah setelah implantasi yaitu hilangnya *pacing* biventricular yang terjadi pada 33% pasien. Penyebab utamanya berupa takiaritmia atrial (21.3%), *lead* yang terlepas dari tempat implantasinya (18%), dan kehilangan *capture* ventrikel kiri (13.1%). Pada sebagian besar pasien, kehilangan *pacing* biventricular bersifat sementara dan muncul di awal karena adanya *lead* yang tidak stabil, *oversensing*, atau stimulasi ekstrakardiak.

### Alamat Korespondensi

Dr. Isyana Miranti, Divisi Elektrofisiologi, Aritmia dan Pacing, Program Studi Ilmu Kardiologi dan Kedokteran Vaskular Universitas Indonesia – Rumah Sakit Jantung dan Pembuluh Darah Harapan Kita. Tel./E-mail: [kristianikurniawan@gmail.com](mailto:kristianikurniawan@gmail.com)

Oleh karena itu teknik serta keberhasilan pemasangan *lead* LV sangat penting, sehingga berkembanglah teknik terbaru untuk stabilisasi *lead* LV seperti pemasangan *wire* PCI. Namun teknik ini masih belum terbukti secara jangka panjang dapat stabil dan bebas komplikasi. Salah satu komplikasi yang dapat terjadi adalah fraktur atau patahnya *lead* LV<sup>1</sup>.

Pada kasus ini kami mempresentasikan pasien pasca pemasangan CRT-P dengan pemasangan *wire* PCI pada *lead* LV untuk stabilisasi *lead* dan mencapai *threshold* yang sesuai. Namun pasien datang kembali dengan keluhan sesak dan ditemukan adanya fraktur *lead* yang membagi *lead* menjadi 2 yang mengharuskan dilakukan *snaring* untuk menarik kembali *lead* yang patah tersebut dan kemudian diganti *lead* yang baru. Ilustrasi kasus ini akan menitikberatkan tentang indikasi pemakaian *wire* PCI didalam *lead* dan teknik *snaring* untuk mengambil *lead* yang fraktur.

## Laporan Kasus

Seorang pria berusia 54 tahun datang ke rumah sakit untuk dilakukan reposisi *lead* ventrikel kiri pada CRT-P. Pasien didiagnosis dengan gagal jantung kronis refrakter dengan kelas fungsional NYHA II-III karena infark miokard anterior dengan faktor risiko hipertensi dan dislipidemia. Pasien dilakukan pemasangan CRT 2 tahun yang lalu karena EF yang rendah (EF 30%) dan LBBB komplit dengan durasi QRS 200 ms, meskipun telah mendapat terapi medikamentosa yang optimal dengan penghambat reseptor angiotensin dan penghambat reseptor beta. Meskipun *lead* ventrikel kiri telah dilokasi yang benar, namun masih tidak bisa mencapai *threshold* yang baik, sehingga operator memutuskan untuk memasukkan *wire* PCI didalamnya untuk memberikan dukungan pada *lead* ventrikel kiri tersebut. Setelah implantasi, didapatkan pengukuran *lead* ventrikel kiri memiliki *threshold* 2,1 Volt, *current* 2,8 mA, gelombang R 1,35 mV, dan tahanan 1282 ohm. Pada *lead* atrium kanan didapatkan *threshold* 1,0 volt, gelombang P 5,8 mV, *current* 10 mA, tahanan 459 ohm, sedangkan *lead* ventrikel kanan menunjukkan *threshold* 1,0 volt, gelombang R 29,3 mV, *current* 1,6 mA, tahanan 610 ohm. Setelah pemasangan CRT, didapatkan perbaikan kondisi pasien. Dari EKG menunjukkan atrial sensing biventricular pacing. Foto ronsen dada juga menunjukkan *lead* atrial dan ventrikel pada posisi yang benar.

Dua tahun setelah pemasangan CRT, pasien

kembali mengeluh sesak dengan aktivitas sedang namun tidak didapatkan gejala kejang atau sinkop. Interogasi CRT dilakukan untuk mencari *threshold* terbaik dan gelombang P/R. Namun setelah dilakukan interogasi berkali-kali, elektrokardiografi (EKG) masih menunjukkan kegagalan untuk menangkap sinyal (*lost capture*/tidak ada *pacing* biventrikular). Kemudian dilakukan foto ronsen dada untuk mencari apakah ada kemungkinan terjadi dislokasi maupun patah *lead* pada CRT. Dari hasil foto ronsen dada, diduga terjadi patah *lead* ventrikel kiri pada CRT, sehingga direncanakan reposisi *lead* ventrikel kiri.

Saat prosedur, didapatkan *lead* ventrikel kiri tampak patah di regio dekat subklavia sehingga *lead* terbagi menjadi 2 bagian, dimana *lead* dibawah regio dekat subklavia tidak terfiksasi lagi. Ujung proksimal patahan *lead* tersebut terletak di vena kava superior sedangkan distalnya terletak di distal sinus koronarius. Pada *lead* yang masih terfiksasi dapat langsung ditarik keluar setelah area generator *lead* dan *lead* dibebaskan dari jaringan sekitarnya. Kemudian untuk evakuasi *lead* yang tidak terfiksasi digunakan teknik dengan kateter *snaring*. Teknik *snaring* dilakukan untuk mengambil kabel *lead* dari vena femoralis. Kateter *snare* dimasukkan via kateter JR 7F untuk menarik kabel *lead* di vena kava superior. Setelah dilakukan beberapa kali percobaan gagal untuk membuat *lead* terjerat dengan kateter *snare*, kemudian kateter ablasi dimasukkan untuk membuat *loop* pada kabel *lead* ventrikel kiri yang terletak di ruang atrium kanan. Setelah memastikan bahwa *lead* sudah terlingkupi oleh kateter ablasi, kateter *snare* dan *guide wire* dimasukkan untuk membuat perangkap untuk menjerat *lead* tersebut. Simpul kateter *snare* mencoba menangkap *guide wire* sehingga patah *lead* terlingkupi oleh *loop* dari kateter *snare* dan *guide wire*. Patahan *lead* pun berhasil ditarik tanpa menarik *lead* ventrikel kanan maupun *lead* atrium kanan (Gambar 1).

Pemasangan *lead* ventrikel kiri yang baru dimasukkan via vena aksilaris kiri dan diletakkan di sinus koronarius cabang posterolateral. Pengukuran *lead* ventrikel kiri menunjukkan *threshold* 0,6 Volt, *current* 0,5 mA, tahanan 1068 ohm, gelombang 7,6 mV. Setelah generator di reimplantasi dan dihubungkan dengan *lead* ventrikel kiri yang baru dihubungkan, EKG menunjukkan atrial sensing biventricular pacing. Setelah pemberian antibiotik dan penutupan kulit, pasien dikirim ke ruang perawatan dengan kondisi yang stabil.

## Diskusi

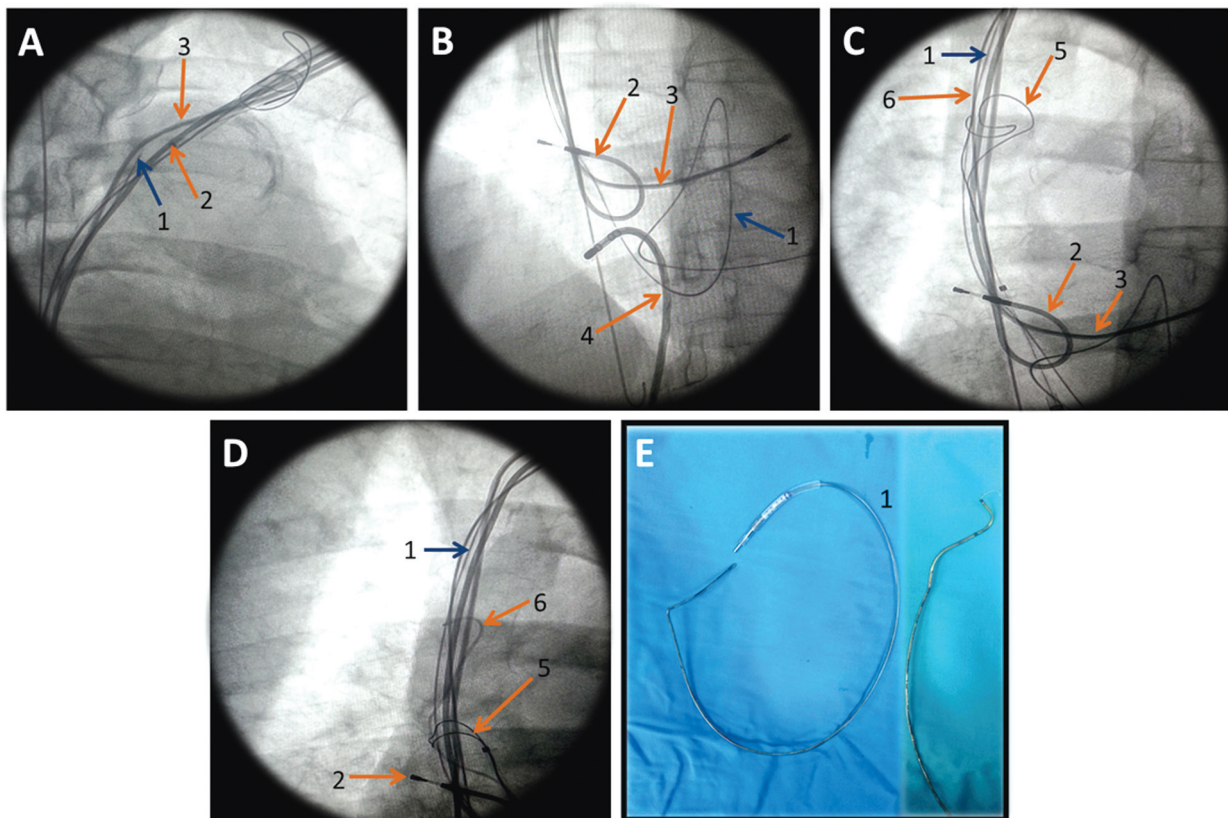
Pemakaian CRT telah meningkat secara pesat selama 20 tahun terakhir karena indikasinya yang semakin banyak. Oleh karena itu maka masalah yang berhubungan dengan *lead* dan alat juga meningkat pula. Indikasi untuk mengeluarkan *lead* dan alat dapat dibagi menjadi 2 kategori: infeksi (54-60% dari seluruh indikasi ekstraksi *lead*) dan non-infeksi. Non infeksi termasuk malfungsi *lead* atau *lead* yang keberadaannya dapat membahayakan pasien (contohnya thrombosis pada vena kava superior), dan hendak dilakukan *upgrade* alat<sup>2,3</sup>.

### Teknik pemasangan *lead* LV pada CRT

Tahapan penting pada prosedur implantasi pada terapi

sinkronisasi adalah menemukan jalan masuk ke dalam sinus koronarius (SK), ukuran sekitar 5-15 mm, terletak pada posterior interarterial septum anterior dari eustachii dan katup dan posterior dari anulus trikuspid. Kanulasi SK dapat menggunakan bantuan *guide catheter* yang terdapat dalam berbagai macam model, selain menyediakan stabilitas dan kemampuan menekan dari *lead* ventrikel kiri (LV), dapat juga digunakan untuk venografi, melihat dan identifikasi letak SK dengan panduan fluoroskopi<sup>2</sup>.

Ada beberapa teknik penempatan *lead* LV didalam vena koroner dengan sudut sempit atau *tortuous*; pertama dengan memasukkan *guidewire* sedalam mungkin kedalam vena yang terkadang akan kembali ke SK melalui anastomosis sehingga dibutuhkan ekstra support ketika memasukkan *lead* melalui sudut sempit. Kedua,



**Gambar 1.** Pencitraan fluros kopi. **A.** Ujung proksimal patahan *lead* ventrikel kiri terletak di vena kava superior sedangkan distalnya terletak di sinus koronarius; **B.** Kateter ablasi dimasukkan via pendekatan femoral, pada tahap awal dibentuk loop melingkupi *lead* ventrikel kiri; **C.** Kateter snaring dan kabel guiding dimasukkan dengan melalui jalur kateter ablasi; **D.** Kabel guiding dimasukkan dalam kateter snaring sehingga bisa menarik *lead* ventrikel kiri keluar; **E.** Patahan kabel *lead* ventrikel kiri yang berhasil dikeluarkan. Panah: 1. Patahan *lead* ventrikel kiri; 2. *Lead* atrium kanan; 3. *Lead* ventrikel kanan; 4. Kateter ablasi; 5. Kateter snaring; 6. Kateter guiding.

dengan menggunakan vena lain yang mempunyai kolateral yang lebih panjang dan berakhir pada darah target (regio posterolateral LV). Ketiga, dengan menggunakan *balloon catheter* arteri pulmonary pada SK di daerah distal vena dengan sudut sempit. Teknik ini memberikan *support* pada guidewire 0.0014 mm di dalam vena. Keempat, dengan menggunakan teknik *double-wire* yang diletakkan pada vena sudut sempit sehingga sudut vena menjadi terbuka, mengurangi *turtuous* dan memberikan *support* yang lebih baik. Selain keempat teknik tersebut, terkadang diperlukan teknik seperti venoplasti (angioplasti dengan atau tanpa *stenting*) dibutuhkan pada vena dengan stenosis yang signifikan atau untuk stabilisasi dari *lead* LV<sup>2,4</sup>.

### Pemakaian Guidewire PCI untuk Stabilisasi Lead serta Mencapai Threshold LV

Ketika dihadapkan pada situasi dimana setelah mendapatkan tempat implantasi *lead* LV yang stabil tetapi ketika *stylet* atau *guidewire* PCI dilepas posisi *lead* LV menjadi berubah dan hal ini dapat terjadi berulang-ulang, sehingga diputuskan untuk melakukan teknik meninggalkan *stylet* atau *guidewire* PCI dengan tujuan untuk mendapatkan stabilitas mekanik. *Guidewire* PCI yang ditinggalkan diletakkan melebihi dari ujung *lead* LV pada target vena untuk menjaga stabilitas mekanikal dalam jangka lama.<sup>6</sup> Pada kasus lainnya *guidewire* yang ditinggalkan lebih bertujuan untuk memfasilitasi proses *capture* listrik dibandingkan mendapatkan stabilitas mekanik.<sup>7</sup>

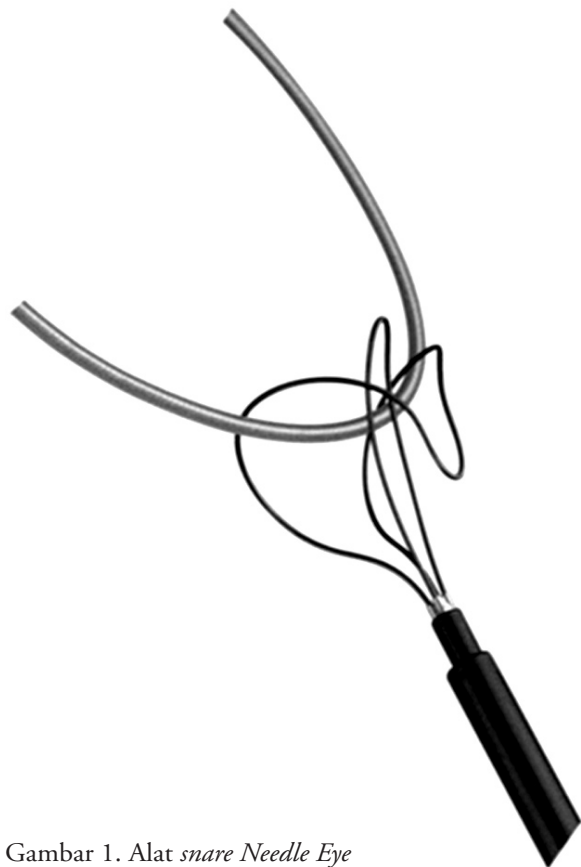
Tetapi teknik ini menimbulkan kekhawatiran karena dapat menyebabkan fraktur dari *guidewire* itu sendiri dan kembali kepada masalah keselamatan dari pasien. Karena telah di laporkan dalam laporan kasus sehingga teknik ini tidak direkomendasikan.<sup>8,9</sup> Pada pasien ini wire PCI dimasukkan dalam *lead* bertujuan untuk mencapai *capture threshold* yang lebih rendah, namun terbukti kedepannya terjadi fraktur yang kemungkinan disebabkan karena adanya interaksi logam terhadap logam diantara 2 materi yang berbeda menyebabkan kerusakan progresif terhadap pembungkus dan koil *lead*.

### Ekstraksi Lead yang Fraktur

Ekstraksi *lead* transvena dapat dilakukan secara manual dengan menggunakan alat khusus seperti stilet, *locking stylet*, *snare* dan alat lain untuk mengambil dan menarik *lead* atau bagian dari *lead* tersebut. Teknik

yang dikembangkan untuk ekstraksi *lead* juga banyak termasuk laser, energi radiofrekuensi, atau teknik khusus untuk memutuskan jaringan fibrosis yang menghubungkan *lead* dengan jantung. Masalah teknis dalam ekstraksi *lead* yang harus dipertimbangkan adalah reaksi endovaskular terhadap *lead* intravena, karakteristik fisik *lead* dan kurangnya visualisasi langsung terhadap jalur intravaskular. Jaringan fibrosis yang diawali trombus pada ujung *lead* akan komplis dalam 4-5 hari paska implan. Kalsifikasi dan jaringan fibrosis pada berbagai tempat di *lead* tersebut akan mempersulit teknis ekstraksi *lead*.<sup>2,5</sup>

Penelitian terbaru menunjukkan pengambilan *lead* dengan indikasi apapun menunjukkan angka keberhasilan yang tinggi dengan morbiditas dan mortalitas yang rendah. Pemakaian *sheath* untuk ekstraksi berkisar antara 60-80% disertai ekstraksi manual merupakan pilihan utama. Ekstraksi *lead* ventrikel kiri umumnya dapat dilakukan dengan manual retraksi saja. Laser sebaiknya tidak dipakai pada *lead* sinus koronarius.



Gambar 1. Alat *snare Needle Eye*

Pada kasus dimana *lead* putus dan sisa *lead* menjadi bebas mengapung dalam pembuluh darah, ekstraksi *lead* melalui akses femoral menjadi salah satu alternatif. Penting untuk melihat berbagai sudut pandang flouroskopi, dimana pendekatan ekstraksi melalui femoral membutuhkan sudut yang berbeda agar *snare* dapat berhasil. Salah satu sumber merekomendasikan penggunaan *Byrd Workstation Femoral Intravascular Retrieval Set (Cook Vascular, Leechburg, PA) Needle's Eye Snare (Cook Vascular)*. Jika berbagai metode telah dilakukan namun gagal, maka adesi dan kalsifikasi sudah berat sehingga harus dilakukan ekstraksi dengan bedah terbuka.<sup>2</sup>

Cara ini menggunakan 2 teknik dasar. Pertama yaitu menggunakan *wire loop* dan kateter untuk menangkap ujung bebas dari *lead*. Lainnya menciptakan lingkaran yang mengelilingi *lead* untuk mengeluarkan *lead* dimana tidak terdapat ujung bebas *lead* yang memungkinkan dilakukan ekstraksi yang simpel. Pada kasus ini sheath panjang dimasukkan kedalam vena femoralis dan diposisikan dekat *lead*. Kemudian sebuah *retriever* dimasukkan kedalam sheath mengamankan *lead* yang dekat ke ujung. Bagian proksimal *lead* ditarik kebawah melewati jaringan fibrosis, sheath luar dimajukan menuju ujung *lead* untuk memisahkan jaringan fibrosis sambil mempertahankan posisi *lead* dengan *retriever*.<sup>2,5,10</sup>

Tantangan utama dalam ekstraksi *lead* transfemoralis adalah manipulasi alat *snare* dalam tiga dimensi menggunakan flouroskopi dua dimensi. Teknologi terbaru adalah ekstraksi dengan pendekatan superior dan inferior, dengan *snare* femoral untuk stabilisasi *lead* dan tarikan serta tekanan melalui vena jugularis kanan untuk membebaskan *lead*. Pada pasien ini telah berhasil dilakukan ekstraksi *lead* LV yang fraktur dengan menggunakan metode transfemoralis dengan alat *snare*.<sup>10</sup>

## Kesimpulan

Telah dilaporkan kasus seorang pria 54 tahun dengan keluhan sesak dan didapatkan adanya *lost capture* pada interrogasi CRT yang dipasang 2 tahun sebelumnya. Setelah dievaluasi ditemukan adanya *lead* LV yang patah sehingga diperlukan prosedur ekstraksi *lead* LV

yang patah tersebut dengan menggunakan metode *snaring* transfemoralis. Disarankan kedepan untuk tidak meninggalkan *guidewire PCI* dalam *lead* baik untuk stabilisasi maupun memfasilitasi *threshold* karena dapat menimbulkan komplikasi fraktur *lead*.

## Daftar Pustaka

1. McAlister FA, Ezekowitz J, Hooton N, et al. Cardiac resynchronization therapy for patients with left ventricular systolic dysfunction: A systematic review. *JAMA* 2007;297:2502-14.
2. Hasdemir C. Cardiac resynchronization therapy: implantation tips and tricks. *Anadolu Kardiyol Derg* 2007; 7 Suppl 1; 53-6.
3. Michael Scheffer and Berry M. van Gelder (2012). Implantation Techniques of Leads for Left Ventricular Pacing in Cardiac Resynchronization Therapy and Electrocardiographic Consequences of the Stimulation Site, *Advances in Electrocardiograms - Methods and Analysis*, PhD. Richard Millis (Ed.), ISBN: 978-953-307-923-3.
4. Ratika Parkash, Bernard Thibault, Larry Sterns. Sprint Fidelis Lead Fractures in Patients With Cardiac Resynchronization Therapy Devices : Insight From the Resynchronization/Defibrillation for Ambulatory Heart Failure (RAFT) Study. *Circulation*. 2012;126:2928-2934.
5. Spyridon Koulouris, Sofia Metaxa. Intravascular Lead Extractions: Tips & Tricks. *Current Issues and Recent Advances in Pacemaker Therapy*. <http://dx.doi.org/10.5772/48496>.
6. De Cock C. C., Jessurun E. R., Allaart C. A., Visser C. A. Repetitive intraoperative dislocation during transvenous left ventricular lead implantation: usefulness of the retained guidewire technique. *PACE* 2004; 27:1589-1593.
7. Sherzer AI, Feigenblum DY, Pina JW, Salka KA, Simons GR. Use of the retained guidewire technique facilitates left ventricular epicardial capture during biventricular defibrillator implantation. *Pacing Clin Electrophysiol* 2007; 30: 436-437.
8. Furman S. Repetitive left ventricular lead dislocation. *Pacing Clin Electrophysiol* 2004; 27: 1588.
9. Sideris S, Poulidakis E, Kallikazaros L. Fracture of left ventricular pacing lead stabilized using the retained guidewire technique. *Europace* 2012; 14: 1739.
10. Ubha L. Varahan, Victor Pretorius, Ulrika Birgersdotter-Green. Transvenous Lead Extraction: Step-by-Step Approach. *The Journal of Innovations in Cardiac Rhythm Management*, 2 (2011), 145-149.